



Estudio de la variación de la inclinación de la cabeza y la evolución de la dentición - Parte III.

Journal:	<i>International Journal of Interdisciplinary Dentistry</i>
Manuscript ID	REVISTA-2021-0053.R1
Manuscript Type:	Original Article
Date Submitted by the Author:	19-Apr-2022
Complete List of Authors:	Zúñiga Salvador, Bastián; Universidad de Chile, Norambuena Lama, Oscar; Universidad de Chile, Serrano, Rocio; Universidad de Chile, ZURA ALMUNA, MANUEL; Universidad de Chile Facultad de Odontología, Del Niño y Ortopedia Dentomaxilar Vergara, Cristian; Universidad de Chile Facultad de Odontología, Del Niño y Ortopedia Dento Maxilar
Keywords:	Fotogrametría; Dentición; Posición Natural de Cabeza.

SCHOLARONE™
Manuscripts

1
2
3
4
5
6
7
8
9
10
11
12
13
14
15
16
17
18
19
20
21
22
23
24
25
26
27
28
29
30
31
32
33
34
35
36
37
38
39
40
41
42
43
44
45
46
47
48
49
50
51
52
53
54
55
56
57
58
59
60

Los autores declaran no tener conflicto de interés.

For Review Only

Este trabajo no cuenta con financiamiento alguno.

For Review Only

Justificación científica para el estudio

Se sabe que los cambios en la postura de la cabeza están relacionados con la morfología cráneo-maxilar; sin embargo, la literatura no ha mostrado resultados sobre el efecto de la transición de dentición mixta segunda fase a dentición permanente en la PNC.

Principales resultados

En la dentición permanente la PNC presenta una rotación antihoraria respecto con la dentición mixta 2da fase, con un valor promedio de 7.27°.

Consecuencias prácticas.

Aportar información a los tratantes de que la PNC es dependiente del tipo dentición.

RESUMEN

El objetivo de esta investigación fue estudiar la variación de la Posición Natural de Cabeza (PNC) entre personas con dentición mixta segunda fase y dentición permanente, mediante fotogrametría facial. Para esto se realizó un estudio comparativo observacional analítico. La muestra estuvo conformada por 80 voluntarios divididos en dos grupos de 40 participantes cada uno. Se utilizó fotografías faciales de perfil estandarizadas en PNC. Mediante el software Photoshop® se trazó el plano Intertrágico–Exocanto (t-ex) y se midió el ángulo formado respecto a la horizontal verdadera para determinar la inclinación de la PNC. El valor de este ángulo se obtuvo mediante el software UTHSCSA ImageTool 3.0®. Los datos fueron tabulados en una planilla Excel (Microsoft® Excel® 2016) y analizados estadísticamente en el programa Stata 14 S/E®.

Se observaron diferencias estadísticas en la inclinación de la PNC entre los grupos, con valores promedio 26.17° y 33.44° para dentición mixta segunda fase y permanente respectivamente, con una diferencia promedio de 7.27°.

Se concluyó que la PNC de personas con dentición permanente presenta una rotación antihoraria respecto a personas con dentición mixta segunda fase.

PALABRAS CLAVE: Fotogrametría; Dentición; Posición Natural de Cabeza.

SUMMARY

This research aimed to study the variation of the Natural Head Position (NHP) between people with second transitional mixed dentition and permanent dentition, using facial photogrammetry. For this, an analytical observational comparative study was performed. The sample consisted of 80 volunteers divided into two groups of 40 participants each. Using Standardized profile facial photographs in NHP and Photoshop® software, the intertragic-exocanth plane (t- ex) was traced. The angle formed to the true horizontal was measured to determine the inclination of the NHP using the UTHSCSA ImageTool 3.0® software. The data were tabulated in an Excel Spreadsheet (Microsoft® Excel® 2016) and analyzed with Stata 14 S/E® software. Statistical differences in the inclination of the NHP between groups were observed, with average values of 26.17° for second transitional mixed dentition and 33.44° for permanent dentition, with an average difference of 7.27°. It was concluded that the NHP of people with permanent dentition shows an anti-clockwise rotation concerning people with second transitional mixed dentition.

KEY WORDS: Photogrammetry; Dentition; Natural Head Position.

INTRODUCCIÓN

La fotografía clínica es la representación de la condición del paciente en un momento en el tiempo. Una herramienta que complementa este examen es la fotogrametría, con la cual se obtienen mediciones lineales y angulares, y surge como alternativa a la toma de medidas directas ⁽¹⁻³⁾.

Para la toma del registro fotográfico se requiere una orientación natural, estandarizada y reproducible, siendo la PNC la más idónea al ser comparada con otros métodos de posicionamiento ^(4,5). Ésta es considerada una orientación de la cabeza en el espacio cuando una persona está erguida con la vista centrada en un punto fijo distante delante de ellos a nivel de los ojos ⁽⁶⁻⁸⁾. Además, la PNC ha demostrado ser una posición de referencia estable y confiable por su mayor fidelidad en la reproducción de la postura habitual de las personas, es decir, su verdadera apariencia ^(4,7,9).

Se sabe que la PNC se modifica durante el cambio de dentición temporal a dentición mixta primera fase ⁽¹⁰⁾; sin embargo, aún no está claro que sucede con el cambio de dentición mixta segunda fase a permanente. Por lo tanto, el objetivo de esta investigación es estudiar la variación de la PNC en personas con dentición mixta segunda fase y dentición permanente.

MATERIALES Y MÉTODOS

Estudio comparativo de tipo observacional analítico, realizado en la Facultad de Odontología de la Universidad de Chile (FOUCH), que incluyó a personas atendidas en las clínicas de niños y adolescentes entre los años 2018 y 2020. La descripción de la muestra se encuentra resumida en la Tabla 1.

1
2
3 El protocolo de este estudio fue aprobado por el Comité de Ética Científico de la FOUCH,
4 la Dirección de Investigación de la FOUCH y el Comité Institucional de Bioseguridad de la
5
6 FOUCH.
7
8
9

10
11 Los criterios de inclusión en este estudio, para el grupo dentición mixta segunda fase
12 fueron: voluntarios de ambos sexos, entre 9 y 12 años con dentición mixta segunda fase
13 con al menos un canino permanente o premolar en oclusión.
14
15
16

17
18 Los criterios de inclusión para el grupo dentición permanente fueron: voluntarios
19 estudiantes de la Facultad de Odontología de la Universidad de Chile, entre 21 y 28 años,
20 que cursaran 4to, 5to o 6to año de la carrera, y presentaran dentición permanente
21 completa. Se utilizó el protocolo fotográfico descrito por Astudillo y cols. ⁽¹¹⁾.
22
23
24
25
26
27
28
29

30 **Definición del plano utilizado**

31
32 Para determinar la inclinación de la PNC de los voluntarios, se utilizó el plano *t-ex*
33 correspondiente a la línea que se extiende desde el punto más inferior de la escotadura
34 intertrágica (t), hasta el vértice del ángulo externo del ojo (ex) (Figura 1). Éste fue
35 seleccionado por la simplicidad de la localización de los puntos de referencia que lo
36 constituyen.
37
38
39
40
41
42
43
44
45

46 **Fotogrametría**

47
48 Las muestras fotográficas de ambos grupos de voluntarios fueron realizadas por múltiples
49 operadores y luego analizadas por un único investigador. Para esto se realizó una
50 calibración inter-examinador con un experto.
51
52
53
54
55
56
57
58
59
60

1
2
3 En cada voluntario se determinó el valor del ángulo formado por el plano t-ex y la horizontal
4 verdadera, el procedimiento para realizarlo fue mediante el uso de herramientas del
5 programa Adobe Photoshop CS6 (Adobe Systems®) y el software UTHSCSA ImageTool
6
7
8
9
10 3.0®.

11 12 13 14 **Análisis estadístico**

15
16
17 Los datos obtenidos fueron tabulados en una planilla Excel (Microsoft® Excel® 2016),
18 clasificados en dos grupos según el tipo de dentición y analizados estadísticamente. Se
19 utilizó el test de Shapiro-Wilk para determinar distribución de datos. Se consideró un valor
20 de $p > 0,05$ como distribución normal. Dado que la distribución fue normal, se aplicó T-
21 test, donde se consideró $p \leq 0,05$ como diferencia estadística. Todos los análisis se
22 realizaron mediante el software Stata 14 S/E® (Stata Corporation L.P.).
23
24
25
26
27
28
29
30
31
32
33
34

35 **RESULTADOS**

36
37 Respecto de las mediciones de la inclinación del plano t-ex, realizadas mediante
38 fotogrametría en los pacientes de dentición mixta segunda fase y dentición permanente,
39 los valores promedio, mínimo, máximo y desviación estándar están resumidos en la Tabla
40
41
42
43
44 2.

45
46 En la figura 2 se muestra una comparación en la distribución de los valores de la
47 inclinación del plano t-ex entre el grupo 1 y el grupo 2 según un intervalo de 5° (Figura 2).
48 El valor promedio de la inclinación de la PNC fue de 26,17° para el grupo 1, y para el grupo
49
50
51
52
53
54 2 fue de 33,44°, con diferencia estadística.
55
56
57
58
59
60

DISCUSIÓN

La literatura describe que la orientación de la cabeza influye en la posición antero-posterior de la unidad cráneo-cérvico-mandibular ⁽¹²⁾ y que existe relación significativa entre el aumento de la dimensión vertical (DV) y la inclinación en sentido antihorario de la cabeza ⁽¹³⁾ por lo que su análisis es crítico a la hora de realizar diagnósticos.

Koho et al demostraron la existencia de movimientos coordinados y opuestos entre la cabeza y la mandíbula durante la apertura y cierre bucal ⁽¹⁴⁾ es decir, durante el descenso de la mandíbula, se produce una rotación antihoraria de la cabeza y al contrario durante el cierre. Esto apoya la idea de que la rotación en sentido horario de la mandíbula, como consecuencia del aumento en la DV, podría provocar un movimiento craneocervical posterior.

También se sabe que con la erupción de los primeros y segundos molares permanentes se produce un levante fisiológico de la oclusión ⁽¹⁵⁾. En este contexto, hay autores que describen una asociación entre un aumento instrumental en la DV y la inclinación en sentido antihorario de la PNC; por lo tanto, se podría inferir que la erupción de los molares definitivos produce cambios en la DV lo que podría generar un cambio en la PNC (Figura 3).

En 2018, el estudio de Morris demostró que existe una diferencia estadística en la PNC de niños con dentición primaria completa y mixta primera fase, existiendo una rotación de la cabeza en sentido antihorario, con un valor promedio de 3.02° ⁽¹⁰⁾. En ese estudio, la mayor rotación de la PNC descrita tiene una posible asociación a la erupción del primer molar. Por ello, es interesante estudiar si existe un cambio similar con el tercer levante fisiológico de la oclusión al erupcionar el segundo molar permanente.

1
2
3 En 2019, Linker comparó la PNC en dos grupos de voluntarios, uno con dentición mixta
4 primera fase y otro con mixta segunda fase ⁽¹⁶⁾. En ese estudio no se observó una rotación
5 significativa de la PNC. Esto podría deberse a que los caninos y premolares no provocan
6 un levante fisiológico de la oclusión.
7
8
9
10

11 Esto se contrapone a los resultados que han reportado otros autores, sin cambios
12 significativos en la PNC como consecuencia de un aumento instrumental de la DV ⁽¹⁷⁻¹⁹⁾.
13
14

15 Los resultados del presente estudio indican que existe diferencia estadística en la
16 inclinación de la PNC entre personas con dentición mixta segunda fase y personas con
17 dentición permanente; es decir, en esta dentición existe una rotación en sentido antihorario
18 de la cabeza respecto a la dentición mixta segunda fase, con un valor promedio de 7.27°
19 (Figura 4). La diferencia entre ambos grupos es la erupción de los segundos molares, los
20 que según la literatura provocan el tercer levante fisiológico de la oclusión (15), esto podría
21 estar asociado a un aumento en la DV y a su vez provocar una rotación en la mandíbula
22 en sentido horario que traería consigo una modificación de la PNC.
23
24
25
26
27
28
29
30
31
32
33
34

35 Los resultados de esta investigación son relevantes ya que aportan nueva información
36 respecto al entendimiento de los procesos fisiológicos durante el desarrollo del ser
37 humano, específicamente la evolución de la dentición y cómo ésta podría afectar a la PNC.
38
39
40

41 La PNC ha demostrado tener una asociación y ser un predictor del desarrollo cráneo-facial
42 ⁽²⁰⁻²³⁾, por ende, conocer lo que ocurre fisiológicamente en los pacientes durante su
43 cambio dentario es crucial para evaluar y tratar de predecir la maduración de éste, con el
44 fin de obtener un diagnóstico y plan de tratamiento lo más preciso y fiable posible.
45
46
47
48
49
50
51
52
53
54
55
56
57
58
59
60

CONCLUSIÓN

La PNC de personas de la muestra evaluada en una población chilena con dentición permanente, presenta una rotación antihoraria respecto a personas con dentición mixta segunda fase.

For Review Only

BIBLIOGRAFIA

1. Allanson JE. Objective techniques for craniofacial assessment: What are the choices? *Am J Med Genet.* 1997;70(1):1–5.
2. Guyot L, Dubuc M, Richard O, Philip N, Dutour O. Comparison between direct clinical and digital photogrammetric measurements in patients with 22q11 microdeletion. *Int J Oral Maxillofac Surg.* 2003;32(3):246–52.
3. Douglas TS. Image processing for craniofacial landmark identification and measurement: a review of photogrammetry and cephalometry. *Comput Med Imaging Graph.* 2004;28(7):401–9.
4. Ferrario VF, Sforza C, Germano D, Dalloca LL, Miani A. Head posture and cephalometric analyses: An integrated photographic/radiographic technique. *Am J Orthod Dentofac Orthop.* 1994;106(3):257–64.
5. Armijo-Olivo S, Jara X, Castillo N, Alfonso L, Schilling A, Valenzuela E, et al. A comparison of the head and cervical posture between the self-balanced position and the Frankfurt method. *J Oral Rehabil.* 2006;33(3):194–201.
6. Moorrees CFA, Kean MR. Natural head position, a basic consideration in the interpretation of cephalometric radiographs. *Am J Phys Anthropol.* 1958;16(2):213–34.
7. Verma SK, Maheshwari S, Gautam SN, Prabhat K, Kumar S. Natural head position: key position for radiographic and photographic analysis and research of craniofacial complex. *J Oral Biol Craniofacial Res.* enero de 2012;2(1):46–9.
8. Bansal N, Singla J, Gera G, Gupta M, Kaur G. Reliability of natural head position in orthodontic diagnosis: A cephalometric study. *Contemp Clin Dent.* 2012;3(2):180.
9. Cassi D, De Biase C, Tonni I, Gandolfini M, Di Blasio A, Piancino MG. Natural position of the head: review of two-dimensional and three-dimensional methods of recording. *Br J Oral Maxillofac Surg*;54(3):233–40.
10. V M. Estudio comparativo de la inclinación de la posición natural de cabeza entre niños con dentición temporal completa y mixta primera fase. Universidad de Chile; 2018.
11. Astudillo-Loyola MP, Dehghan-Manshadi-Kemm S, Vergara-Nuñez C, Peñafiel-Ekdhal C. Son confiables las fotografías para el análisis facial en ortodoncia? *Rev clínica periodoncia, Implantol y Rehabil oral.* 2018;11(1):13–5.
12. Zhu S, Keeling A, Hsung TC, Yang Y, Khambay B. The difference between registered natural head position and estimated natural head position in three dimensions. *Int J Oral Maxillofac Surg* 2018;47(2):276–82.
13. Daly P, Preston CB, Evans WG. Postural response of the head to bite opening in adult males. *Am J Orthod.* 1982;82(2):157–60.
14. Kohno S, Matsuyama T, Medina RU, Arai Y. Functional-rhythmical coupling of head and mandibular movements. *J Oral Rehabil.* 2001;28(2):161–7.
15. Manns Freese A. Sistema estomatognático: fisiología y sus correlaciones clínicas-biológicas. 2011. 658 p.
16. Linker K. Estudio comparativo de la posición natural de cabeza entre niños con dentición mixta primera fase y segunda fase mediante fotogrametría facial [Internet]. Universidad de Chile; 2019. Disponible en: <http://repositorio.uchile.cl/handle/2250/173272>
17. Root GR, Kraus SL, Razook SJ, Samson GS. Effect of an intraoral splint on head and neck posture. *J Prosthet Dent.* 1987;58(1):90–5.
18. Huggare J, Pirttiniemi P, Serlo W. Head posture and dentofacial morphology in subjects treated for scoliosis. *Proc Finn Dent Soc.* 1991;87(1):151–8.
19. Pérez O. LJ, Gómez D. S, Llano S. E, Rivera P. WA. Postura craneocervical en pacientes infantiles después de la terapia con mentonera: un estudio piloto. *Rev Fac Odontol Univ Antioquia.* 2009;20(2):108–18.

- 1
 - 2
 - 3
 - 4
 - 5
 - 6
 - 7
 - 8
 - 9
 - 10
 - 11
 - 12
 - 13
 - 14
 - 15
 - 16
 - 17
 - 18
 - 19
 - 20
 - 21
 - 22
 - 23
 - 24
 - 25
 - 26
 - 27
 - 28
 - 29
 - 30
 - 31
 - 32
 - 33
 - 34
 - 35
 - 36
 - 37
 - 38
 - 39
 - 40
 - 41
 - 42
 - 43
 - 44
 - 45
 - 46
 - 47
 - 48
 - 49
 - 50
 - 51
 - 52
 - 53
 - 54
 - 55
 - 56
 - 57
 - 58
 - 59
 - 60
20. Solow B, Siersbaek-Nielsen S. Growth changes in head posture related to craniofacial development. *Am J Orthod.* 1986;89(2):132–40.
21. Solow B, Tallgren A. Head posture and craniofacial morphology. *Am J Phys Anthropol.* 1976;44(3):417–35.
22. Dubajska AM, Smiech-Slomkowska G. Natural Head Position and Growth of the Facial Part of the Skull. *CRANIO®.*2013;31(2):109–17.
23. Gomes LDCR, Horta KOC, Gonçalves JR, Santos-Pinto A Dos. Craniocervical posture and craniofacial morphology. *Eur J Orthod.* 2014;36(1):55–66.

For Review Only

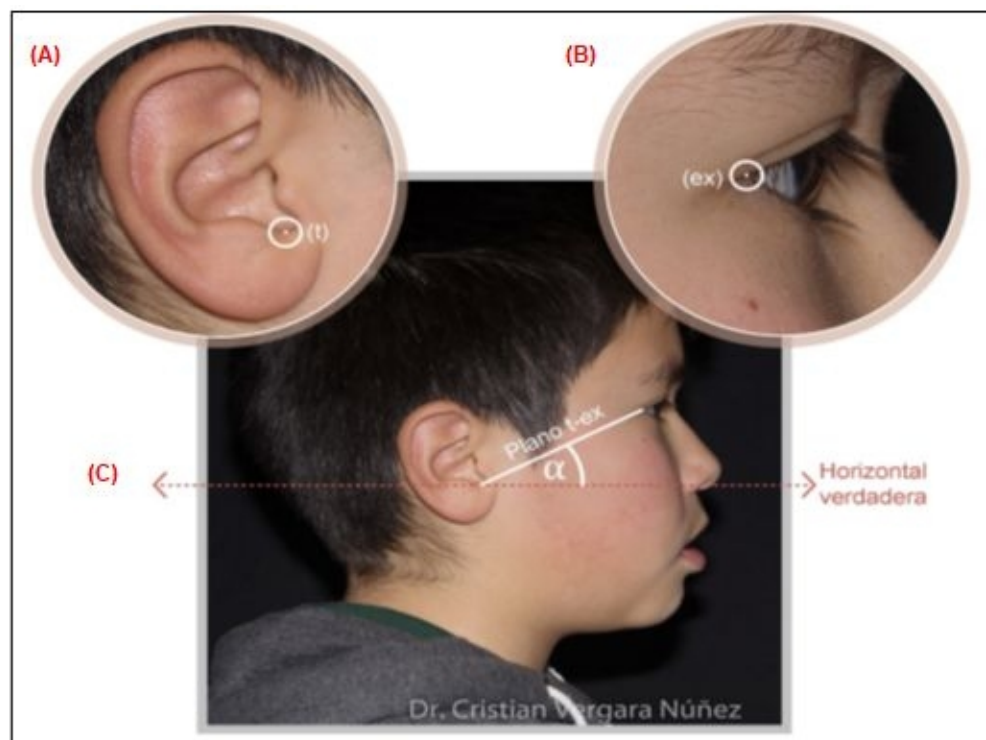


Figura 1: En (A) se observa el punto "t" que corresponde a el punto Intertrágico, en (B) se señala el punto "ex" o Exocanto y en (C) en blanco se observa el plano "t-ex" y en línea roja discontinua la horizontal verdadera, entre ambos se forma un ángulo representado con "α", el cual fue evaluado para determinar la inclinación de la PNC en este estudio.

183x137mm (72 x 72 DPI)

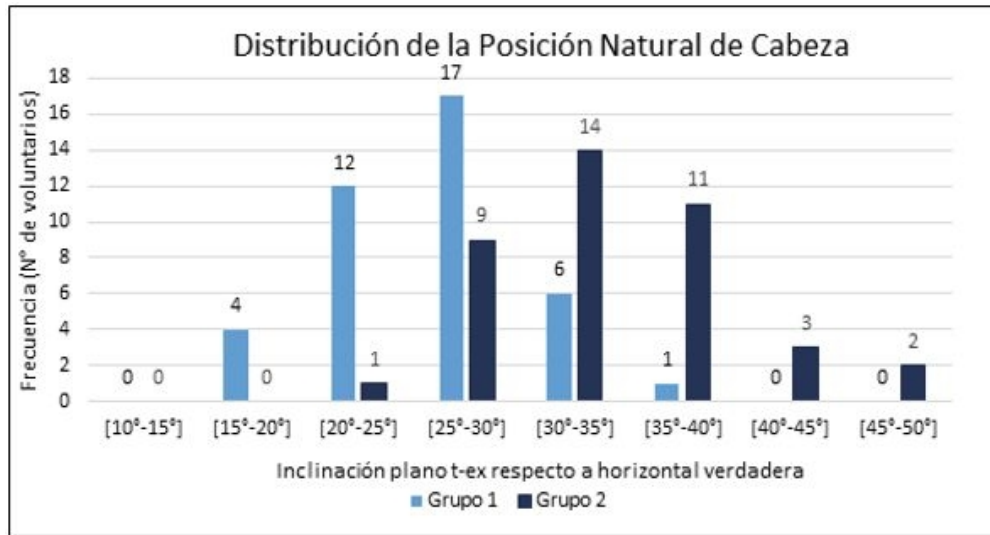


Figura 2: Distribución de los valores de la inclinación de la PNC dividido en grupos según tipo de dentición. Se observa un aumento en la frecuencia de voluntarios del grupo 2 a partir de los 25°-30°, siendo el pick en el grupo 30°-35°, mientras que el grupo 1 concentra la mayor cantidad en el rango de 25°-30°.

208x112mm (72 x 72 DPI)

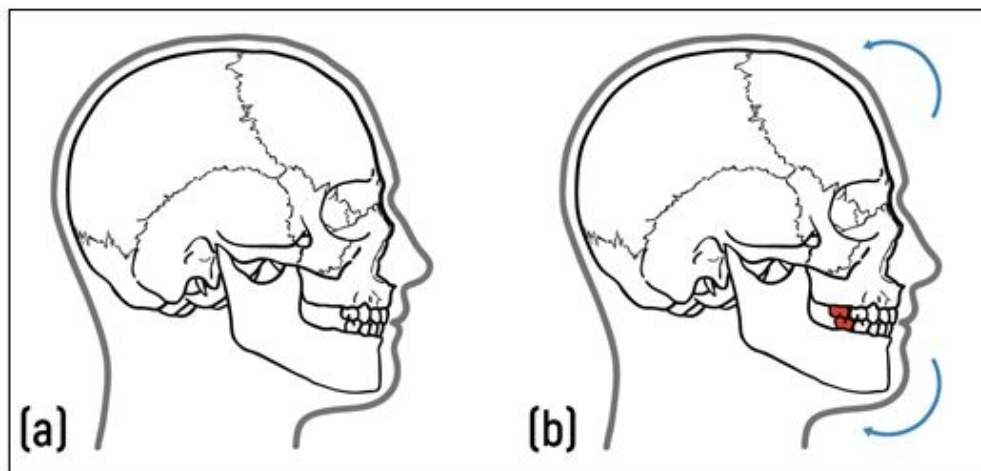


Figura 3: Se observa como la erupción de los segundos molares podría provocar una rotación en la mandíbula en sentido horario y la cabeza en sentido anti-horario.

185x87mm (72 x 72 DPI)

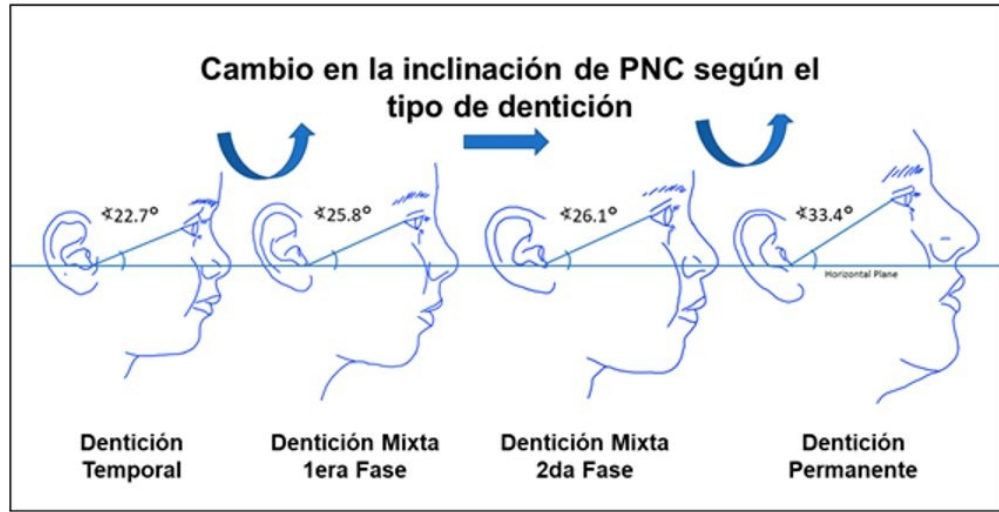


Figura 4: Esquema muestra el cambio de la inclinación de PNC a través de las distintas denticiones (esquema gentileza del Dr. Cristián Vergara Núñez).

300x155mm (72 x 72 DPI)

	Tipo de dentición	Edad mínima	Edad Máxima	Promedio de edad	Desviación estándar
Grupo 1	<i>Mixta 2da Fase</i>	9 años	12 años	10.18 años	1.1 años
Grupo 2	<i>Permanente</i>	21 años	28 años	23.5 años	1.5 años

Tabla 1: Descripción de los datos por grupo, detallando el tipo de dentición y los valores etarios.

209x80mm (72 x 72 DPI)

	Valor máximo inclinación plano t-ex	Valor mínimo inclinación plano t-ex	Promedio inclinación plano t-ex	Desviación estándar
Grupo 1	35.33°	18.53°	26.17°	4.08°
Grupo 2	48.68°	24.54°	33.44°	5.31°

Tabla 2: Tabla resumen de los valores obtenidos para la inclinación de PNC por grupo medida en grados.

216x70mm (72 x 72 DPI)