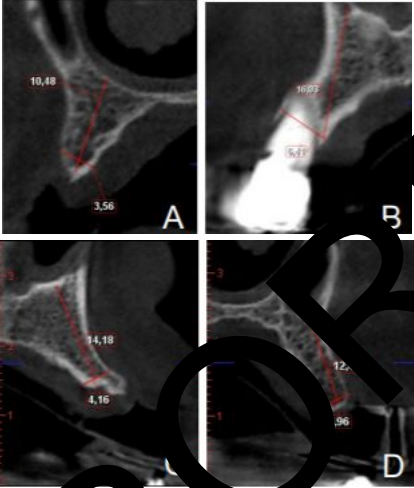
	<p>ROM horizontal marcada en piezas remanente.</p> <p><u>Diente P. 1.3</u> - Coronada a espiga, desajustes proximales. Canal obturado con relleno opaco parcial. Línea periodontal total fuertemente ensanchada.</p> <p><u>Diente 4.2</u> - Obturación coronaria penetrante. Canal obturado. Doble contorno radicular. Línea periodontal apical ensanchada.</p> <p><u>Diente 4.1</u> - Obturación coronaria extensa. alteraciones de los contornos proximales. Canal obturado. Pequeña lesión osteolítica apical.</p>
	<p>CBCT para zona dientes 1.5 (A), 2.2 (B), 2.2 (C) y 2.5 (D)</p>

Tabla 1: Estudio imagenológico. Radiografías periapicales grupo II